

## **L'OSTEOCHONDRITE PRIMITIVE DE LA HANCHE**

LA QUESTION EST IMPORTANTE :  
L'ostéochondrite primitive de la hanche ou maladie de LEGG PERTHES et CALVE ou coxa -plana est une affection fréquente, touchant surtout le garçon entre 3 et 12 ans, elle occupe la 2ème place des altérations orthopédiques après la maladie luxante de la hanche.

### **DEFINITIONS :**

Il s'agit d'une maladie de toute l'extrémité supérieure du fémur où prédomine une nécrose partielle de l'épiphyse supérieure du fémur sans doute d'origine vasculaire.

Rappels :

DIAPHYSE: partie moyenne d'un os long

EPIPHYSE: extrémité renflée des os longs

METAPHYSE : partie intermédiaire entre diaphyse et épiphyse.

APOPHYSE: excroissance de la surface d'un os servant parfois de surface osseuse à une articulation.

### **RAPPEL ANATOMIQUE ET**

### **ANATOMO-PATHOLOGIE**

#### **1. RAPPEL ANATOMIQUE DE LA CROISSANCE FÉMORALE SUPERIEURE**

La croissance fémorale supérieure est sous la dépendance de 3 facteurs: le cartilage, la vascularisation, les forces mécaniques.

Le bloc cartilagineux initial chez le fœtus et le nouveau-né se différencie en :

-UN CARTILAGE DISQUAIRE (encore appelé plaque conjugale ou cartilage de conjugaison), il assure

l'essentiel de l'ossification métaphysaire en direction de la diaphyse (centrifuge).

-TROIS CARTILAGES SPHERIQUES céphalique, grand trochanter, petit trochanter .

L'ossification se fait en direction centripète.

Tous les cartilages de croissance ont la même structure :

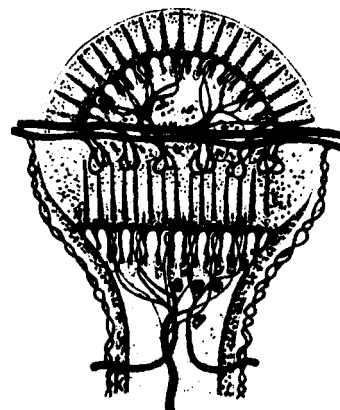
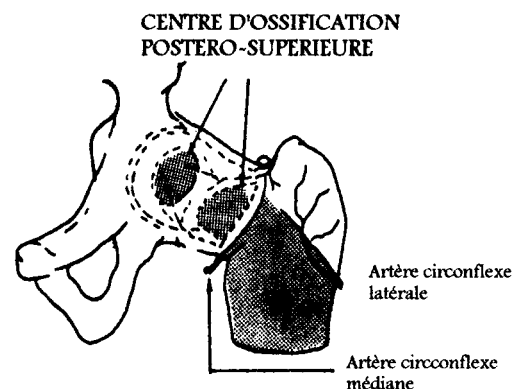
-zone initiale germinale de multiplication cellulaire

-zone de transformation aboutissant au cartilage sérié

-zone d'ossification terminale avec destruction du cartilage sérié.

### **2.VASCULARISATION :**

L'artère circonflexe postérieure irrigue la zone d'ossification terminale du noyau céphalique (très sensible à l'ischémie) et la zone initiale germinale du cartilage sous capital (plus résistant à l'ischémie). Elle n'a aucun rôle sur la lignée germinale céphalique (irriguée par le liquide synovial), sur l'ossification métaphysaire, et le grand trochanter.

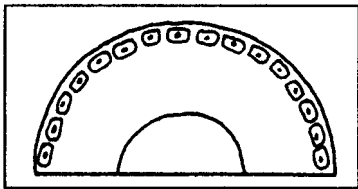


### 3. JEU STRUCTURE DES PRESSIONS :

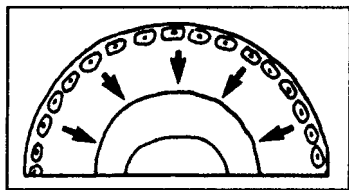
Le moule cotyloïdien détient la sphéricité céphalique, et inversement, le cotyle est modelable, suit l'évolution du noyau céphalique et s'adapte à sa nouvelle forme .

### 4. ANATOMO-PATHOLOGIE :

**1° stade:** arrêt de la prolifération osseuse épiphysaire 1 à plusieurs mois après l'agression vasculaire.

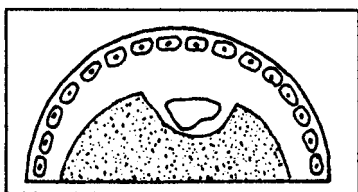


1 Cellules germinales intactes



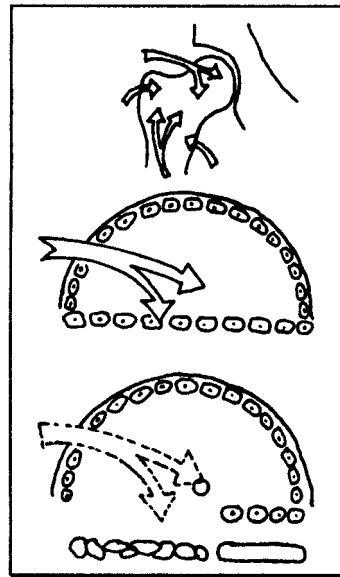
2 La régénération est possible

**2° stade:** régénération par la lignée germinale du noyau céphalique à sa périphérie. L'os nouveau englobe les séquestres osseux nécrosés.



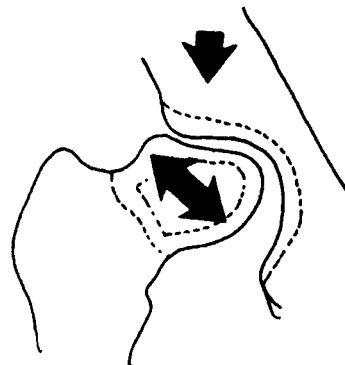
3 La nécrose osseuse est englobée

Dans les formes graves, la lignée germinale du cartilage sous-capital est atteinte avec géodes métaphysaires.



**3° stade:** les séquelles :

- aplatissement du noyau céphalique avec tête champignon ou coxa-magna
- varisation et col court.



Malgré des altérations morphologiques importantes, l'interligne reste souvent fonctionnel avec adaptation tête-cotyle retardant la coxarthrose.

### PHYSIOPATHOLOGIE

L'interruption vasculaire peut s'expliquer par des traumatismes minimes ou répétés (fréquents chez le garçon) et la position précaire des vaisseaux épiphysaires supérieurs. La durée de l'ischémie va déterminer l'atteinte plus ou moins diffuse. Les cartilages altérés ne sont jamais totalement détruits et l'effort de réparation est constant.

L'harmonie de croissance de l'extrémité supérieure fémorale est rompue, le col sera: bref, élargi transversalement et circonférentiellement, (hypertrophie et varus par le trochanter). Le cotyle se modèle sur cette tête déformée. Il existe une réciprocité d'action entre la tête fémorale et le cotyle jusqu'à la fin de la croissance (intérêt des ostéotomies pelviennes et fémorales).

### **INTERROGATOIRE**

Il s'agit dans 80 % des cas d'un garçon entre 3 et 12 ans.

Les premiers symptômes sont relativement tardifs et n'apparaissent que quelques mois après le début réel de la maladie. Il peut s'agir :

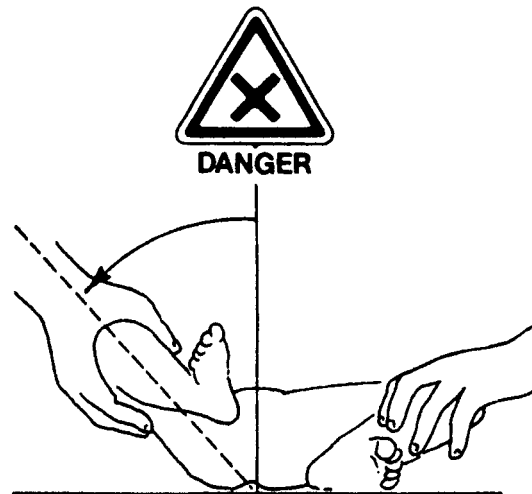- de douleurs légères, de la hanche, de la cuisse, ou encore du genou survenant à la fatigue ou à l'effort (marche prolongée).
- d'une boiterie survenant à la fatigue et diminuant au repos, de type antalgique.
- parfois d'un blocage de la hanche avec impotence fonctionnelle: impossibilité d'appui sur le membre inférieur.

### **BILAN CLINIQUE ANALYTIQUE ET FONCTIONNEL**

L'examen clinique recherche une limitation articulaire, évidente en cas de blocage, beaucoup plus difficile à mettre en évidence dans les autres cas.

C'est l'examen soigneux sur un plan dur qui va retrouver par comparaison au côté opposé :

- une limitation de la rotation interne
- une limitation de l'abduction
- une limitation de l'hyperextension.



L'attitude vicieuse sera en adduction, rotation externe et flexion. Il existe parfois une amyotrophie de la cuisse et du quadriceps témoignant de l'ancienneté des lésions.

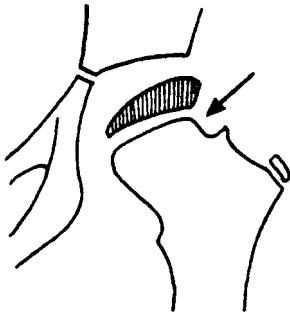
### **BILAN GENERAL**

Il est normal, il n'y a pas d'atteinte de l'état général.

### **BILAN PARACLINIQUE**

L'examen radiographique est essentiel, il doit comporter un cliché du bassin de face, et un profil de chaque hanche ou une antéversion bilatérale. Les signes de début doivent être recherchés avec attention :

- image en coup d'ongle sur la partie supérieure du noyau céphalique
- aplatissement et condensation du noyau céphalique
- élargissement inféro-interne de l'interligne
- condensation centrale du noyau
- réaction métaphysaire avec géode et élargissement du col



A la phase d'état: aspect blanchâtre des séquestres avec géodes et images de résorption osseuse. La phase de restauration se traduit par une reminéralisation, avec liseré périphérique englobant les secteurs respectés.

A la phase des séquelles: c'est la COXA-PLANA qu'il faudra éviter à tout prix.

2 critères sont importants :

L'INDEX EPIPHYSIAIRE (largeur max. de l'épiphyse/hauteur max. de l'épiphyse) doit être supérieur à 60.

LA CONCENTRICITE DU NOYAU CEPHALIQUE PAR RAPPORT AU COTYLE. Tête et cotyle doivent s'inscrire sur des cercles concentriques espacés de 2 mm. Une bonne hanche ne doit pas avoir une perte de concentricité supérieure à 2 mm.

On distinguera :

les têtes rondes: ayant perdu de leur hauteur, mais dont l'interligne articulaire restera parallèle au cotyle.  
 les têtes aplaties: coxa plana de pronostic sévère.

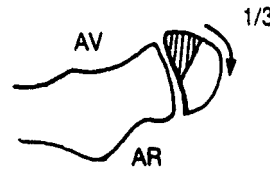
## CLASSIFICATION

Une classification des atteintes en 4 groupes a été proposée par CATTERALL. Cette classification repose sur 2 hypothèses:

- l'atteinte est d'autant plus grave que la nécrose est plus étendue
- l'étendue de l'atteinte ischémique est déterminée d'emblée, elle se superpose à la topographie vasculaire, elle est reconnaissable quelques mois après le début clinique.

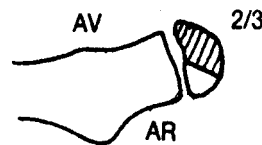
### 1.GROUPE 1 :

Les lésions sont diffuses et légères sur le noyau céphalique, la plaque conjugale n'est pas touchée. L'atteinte est isolée au secteur antérieur .



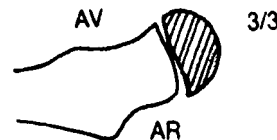
### 2.GROUPE 2 :

L'atteinte concerne la moitié ou les 2/3 antérieurs du noyau, il persiste un secteur postérieur vivant qui assure l'appui.



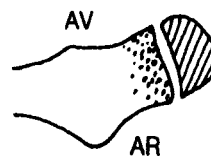
### 3.GROUPE 3 :

La nécrose antéro-postérieure est inconstante. L'étendue vers la plaque conjugale provoque des troubles métaphysaires de façon constante.



### 4.GROUPE 4 :

L'atteinte est totale au niveau du noyau épiphysaire, et très importante au niveau de la plaque conjugale. La métaphyse osseuse est toujours gravement altérée.



## PRONOSTIC:

### 1.GROUPE 1 :

Toujours spontanément bon, il s'agit d'enfants jeunes ( de 5 ans).

2.GROUPE 2 :

Le secteur postérieur vivant assure la mise en charge et l'appui. On peut espérer une répartition de bonne qualité.

3.GROUPE 3 :

L'évolution dépend de la répartition des forces et du moule cotyloïdien.

4.GROUPE 4 :

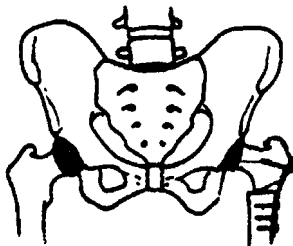
L'articulation peut conserver un arrondi et une congruence, les séquelles sont parfois moins importantes et moins précoces que celles du groupe 3.

Le pronostic dépend du degré de maturation osseuse. Plus l'âge osseux sera avancé, plus l'O.P.H. sera sévère du fait du potentiel moindre de remodelage.

**TRAITEMENT CHIRURGICAL**

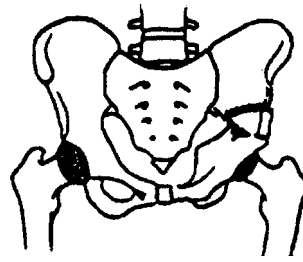
**1.L'OSTEOTOMIE FEMORALE DE VARISATION**

Elle aurait une valeur biologique de revascularisation. Elle a un effet de recentrage et remet le membre inférieur en position de fonction. Elle a des inconvénients: elle va dans le sens des séquelles rencontrées dans les formes graves, elle favorise la coxa magna qui aggrave l'excentration et le découvert.



**2.L'OSTEOTOMIE DU BASSIN**

L'ostéotomie innominée et la mise en charge rapide a été proposée par SALTER. La hanche doit être parfaitement congruente. L'intervention recouvre la partie antérieure du noyau céphalique et découvre sa partie postérieure, qui doit donc être indemne.



**TRAITEMENT PHYSIQUE**

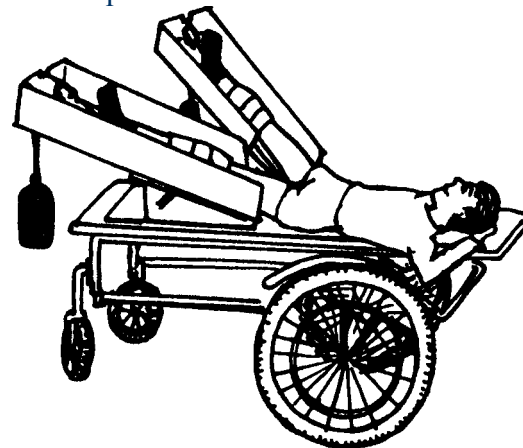
**BUT:** rétablir une hanche congruente

**MOYENS:**

**1.LE REPOS AU LIT ET L'EXTENSION CONTINUE**

**BUTS:** entretien des amplitudes articulaires, sauvegarde de la trophicité musculaire sans augmenter les contraintes articulaires.

**PRINCIPE:** mise en décharge absolue avec traction continue, la hanche doit être soustraite aux contraintes mécaniques.



**TECHNIQUE:** la traction est collée par sparadrap adhésif à la face interne et externe des cuisses. Le bassin est équilibré par une traction bilatérale avec membre inférieur en abduction 30° et rotation interne 15°. Un étrier permet la traction, le genou est libre. Le jour, l'enfant est sur un chariot plat en procubitus, bassin sanglé, la nuit en décubitus dorsal dans une coquille plâtrée prenant le bassin, et les 2 cuisses en abduction. Le jour, utilisation de

chaussures à tiges montantes et à contrefort rigide pour éviter l'apparition d'équin et de pieds creux dont la

survenue est favorisée par le procubitus prolongé. Le recurvatum des genoux sera prévenu par l'immobilisation plâtrée nocturne en légère flexion.

#### TRAVAIL MUSCULAIRE ANALYTIQUE

Il doit être réalisé en position de centrage de la tête fémorale et entretenir une coaptation minimale. Pour les muscles périarticulaires : entretien contre pesanteur et sans résistance.

Les muscles à distance sont renforcés contre résistance sur une hanche bien centrée :

-PSOAS en course externe en dessous de 40° de flexion

-ABDUCTEURS en isométrique à 30° d'abduction

-ABDOMINAUX en statique et en utilisant le train supérieur .

-QUADRICEPS contre résistance en plaçant correctement les hanches grâce à un rouleau.

#### TRAVAIL DYNAMIQUE GLOBAL

Renforcement maximum au niveau du rachis, des membres supérieurs et du membre inférieur sain ;

conservation des schémas moteurs et de la coordination du geste

-exercices ludiques: jeux de ballon

-course de plat ventre

## 2.LA METHODE ORTHOPEDIQUE AMBULATOIRE

PRINCIPES: décharge, recentrage.

### a) LES APPAREILS DE DECHARGE

en cas d'atteinte unilatérale

BUTS: décharge de la hanche malade, recentrage de la hanche en abduction, marche indépendante

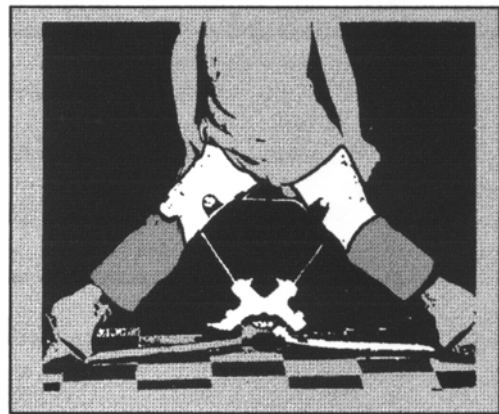
TYPES: orthèses de réalisation délicate, l'adaptation nécessite une surveillance stricte, la décharge obtenue est souvent insuffisante, le recentrage incomplet, l'autonomie médiocre, certains appareils restent très encombrant et l'intégration scolaire illusoire. L'amyotrophie du membre inférieur risque d'être plus importante avec ce type d'orthèse qu'avec l'extension continue.

### b)LES APPAREILS DE RECENTRAGE EN CHARGE

L'appareil initial a été mis au point à Toronto.


PRINCIPE: L'appui est autorisé pourvu que la tête fémorale soit centrée.

La pression aide alors au remodelage du noyau céphalique.



TECHNIQUE: (Toronto) La décharge s'effectue par une emboîture triangulaire à appui sous ischiatique. Le moulage s'effectue en abduction 30° et rotation interne 15°.

L'orthèse d'Atlanta autorise la marche avec une abduction symétrique à 45°. Cet appareil laisse libre la flexion des hanches, les genoux et les chevilles.



### 3. REEDUCATION FONCTIONNELLE

#### A) LA PERIODE DE RECONSTRUCTION

##### a) BALNEOTHERAPIE :

La verticalisation se réalise en apesanteur, les mouvements sont autorisés dans l'eau et progressivement, l'enfant reprend la marche en immersion axillaire et l'on insiste sur la récupération harmonieuse du déroulement du pas. La balnéothérapie permet un travail contre résistance de l'eau, elle permet plus de détente et activités ludiques.

##### b) TRAVAIL D'EQUILIBRATION DEBOUT :

-Apprentissage de la marche unipodale avec déambulateur les premiers jours puis passage aux cannes. La montée des escaliers est vite acquise.

-Travail sur planche, rouleau et ballon, exercices de dissociation des ceintures. Un mois avant la remise en charge : début du travail dynamique et statique position quadrupédique sur planche.

### 4. PHASE DE REMISE EN CHARGE

(3 semaines)

BILANS: raccourcissement d'1/2 cm, amyotrophie, boiterie, limitation des amplitudes.

REEDUCATION: intégration de l'appui bipodal, chevalier, transfert du poids du corps, accroupissement, marche en canard.

CONSEILS les premiers mois, limitation des sauts, courses, jeux de ballon, encouragement pour l'équitation, la natation, la bicyclette.

LES INDICATIONS:

GROUPE 1 avant 4 ans: repos et extension continue quelques semaines jusqu'à confirmation du bon pronostic.

GROUPE 2: Ostéotomie de SALTER si le noyau est rond, la nécrose strictement antérieure et la mobilité complète. Si la plaque conjugale est horizontale, ostéotomie de varisation.

GROUPE 3: Ostéotomie de varisation après étude arthrographique.

GROUPE 4: Il ne s'agit pas d'une indication chirurgicale, seule la mise en abduction prolongée sur le plan du lit pendant quelques trimestres peut améliorer la congruence et induire une fonction favorable.

Dans de bonnes conditions, on ne note aucun retard scolaire ni trouble affectif chez ces enfants traités longtemps hors du milieu familial.

SURVEILLANCE

Bilan radiologique annuel pendant 5 ans.

Il faut renseigner clairement la famille.

-Pour les porteurs d'une O.P .H. peu grave, il faut conseiller une surveillance radiologique à l'âge adulte et rassurer.

-Pour les stades 3 et 4, il faut se guider sur l'excentration et le défaut de congruence de la tête fémorale pour guider cette surveillance à long terme.

### CONCLUSION

L'ostéochondrite primitive de la hanche est une atteinte complexe dont la réparation est imprévisible. L'évolution est très longue, risquant d'entraîner du fait de l'immobilisation prolongée : amyotrophie et raideur articulaire. La réadaptation devra tenir compte des

impératifs scolaires, de l'état  
psychologique de l'enfant, et de la  
coopération des parents.



## **L'EPHYPHYSIOLYSE DE L'EXTREMITÉ SUPERIEURE DU FEMUR**

### **DEFINITION**

L'épiphysiolyse fémorale supérieure est le déplacement non traumatique de la calotte épiphysaire et du col fémoral l'un par rapport à l'autre.

### **ANATOMO-PATHOLOGIE**

Le cartilage de conjugaison a perdu son pouvoir ostéogénique :

- désorganisation des différentes couches cellulaires
- fissures à l'union du cartilage de conjugaison et de la métaphyse.

Le déplacement a lieu en bas: coxa vara, et en arrière: coxa retrorsa expliquant l'attitude vicieuse en rotation externe du membre inférieur .

### **PHYSIOPATHOLOGIE**

Entre 10 et 15 ans, existence d'une période critique :

- la croissance intense provoque une fragilisation de la jonction tête et col,
- il existe une accentuation des contraintes statiques :
- + fermeture de l'angle d'inclinaison aggravant l'obliquité du cartilage de croissance ,
- + allongement du col fémoral augmentant le porte à faux,
- + le périoste qui relie tête et col s'étire et s'amincit.

LES FACTEURS FAVORISANTS:

- endocriniens: enfants très gros ou trop grands, déséquilibre entre les hormones sexuelles et les hormones de croissance.
- génétique: cas familiaux
- circulatoires: insuffisance du pédicule

vasculaire inférieure de la bande juxta épiphysaire de la métaphyse fémorale.

### **BILAN CLINIQUE**

Il s'agit d'un garçon de 15 ans. Morphologie adiposo-eunuchoïde ou géant.

Côté gauche le plus souvent, dans 50 % des cas simultanément bilatéralisation. Dans 50 % des cas bilatéralisation avec intervalle de 3 jours à 3 ans.

### **L'EPIPHYSIOLYSE PROGRESSIVE : 65 % DES CAS**

#### **INTERROGATOIRE:**

douleur de hanche ou parfois des genoux, boiterie: signe de Duchenne, marche en rotation externe.

EXAMEN: limitation de la rotation interne, exagération de la rotation externe; diminution de la flexion directe et signe de DREHMANN : une flexion plus importante s'associe à la rotation externe; limitation de l'abduction.

#### **BILAN PARA CLINIQUE**

##### **L'EXAMEN RADIOLOGIQUE**

INCIDENCES: bassin de face, potence corrigée en rotation int. 20° des membres inférieurs, Lauenstein (2 hanches en flexion-abduction de 60°), antéverson du col fémoral (incidence de DUNLAP flexion 90, abduction 45°, genoux fléchis et maintenus à 90°)

METRIE : ligne de Klein (ligne du bord sup. du col) ; ligne basi-capitale, flèche basi-cervicale, hauteur épiphysaire, angle cervico-capital ou angle du glissement épiphysaire.

STADE I: pas de déplacement de la tête par rapport au col, pas de bascule en arrière; élargissement du cartilage de conjugaison; altération de la métaphyse :

transparente, tigrée, feuilletée; cotyle un peu trop profond de mauvais pronostic.

STADE II: déplacement inférieur à 113 de la tête par rapport au col bascule de 0 à 30°.

FACE: la ligne de Klein coupe un segment céphalique plus petit diminution de la hauteur du noyau épiphysaire ; augmentation de la flèche basi -cervicale

PROFIL: fermeture de l'angle cervico-capital: l'axe du col n'est plus perpendiculaire à la ligne épiphysaire ; diminution de la concavité antérieure du bord antérieur du col dans le prolongement coupe un segment de tête plus petit.

STADE III : déplacement égal ou supérieur au 113 ; bascule de 30 à 70° = ou + du 1/3 .

### **L'EPIPHYSIOLYSE AI GUE : 35% DES CAS**

INTERROGATOIRE: apparition d'une douleur très vive avec impotence complète après une chute banale ; douleur de hanche et boiterie dans les semaines précédent le traumatisme.

EXAMEN

attitude vicieuse avec raccourcissement du membre inférieur, rotation externe, adduction impossibilité de mobiliser la hanche du fait de la douleur.

### **RADIOLOGIE : STADE IV**

Bascule de plus de 70° avec perte de contact entre la tête et le col fémoral.

EVOLUTIONSPONTANEE

+ IMMEDIATE :aggravation du déplacement jusqu'à la fusion du cartilage de conjugaison (de 1 à 3 ans) ; raideur par coxite laminaire (voir complications) ; jamais de pseudarthrose ou de nécrose épiphysaire (qui serait favorisée par le traitement chirurgical).

+ TARDNE (SEQUELLES) : modelage du col fémoral par résorption de la saillie antérieure du col, ossification du décollement périosté, croissance du col et du grand trochanter aboutissant à une rétroversion et coxa-vara ; inégalité de longueur: raccourcissement de 2 cm ; limitation de la mobilité en rotation interne; arthrose liée à l'importance du déplacement ou à une complication :

nécrose ou coxite laminaire.

PRONOSTIC favorable si :

le diagnostic a été précoce, si l'appui a été interdit jusqu'au traitement chirurgical,

si le traitement chirurgical a été immédiat.

### **I E.TRAITEMENT**

BUTS:

Favoriser la fusion du cartilage de conjugaison de façon à éviter l'aggravation du déplacement et rétablir dans les formes déplacées une anatomie sub-normale de l'extrémité supérieure du fémur.

### **1. INDICATIONS**

STADE I et II

PRINCIPE: fixation tête-col par vis de Venable ou broche de Kirshner pour arrêter le déplacement et obtenir l'épiphysiodèse.

MOYENS: pas de plâtre pour permettre une rééducation précoce. Appui autorisé après fusion du cartilage de conjugaison au 3° mois.

RESULTATS : 6 % de nécrose

### **2.INDICATIONS :**

STADE III

PRINCIPE: réduire le déplacement et stabiliser soit :

-à distance: par ostéotomie intertrochantérienne de dé rotation et de valgisation cherchant à compenser la bascule épiphysaire en modifiant l'axe du col, dans les déplacements moyens et déjà fixés.

Résultats: 25 % de raideur par coxite laminaire.

-directes: ostéotomie du col et fixation par la technique de DUNN en insistant sur l'isolement de la lame porte-vaisseaux capsulo-aponévrotique et sur la nécessité de raccourcir le col pour éviter tout risque de traction vasculaire dans les glissements importants fixés.

Résultats: 25% de raideurs.

3.INDICATIONS :

STADE IV

PRINCIPE: réduction immédiate selon la méthode de WHITMAN sur table orthopédique avec traction-rotation interne. Fixation par broche.

Bons résultats si immédiat.

## REEDUCATION

+PHASE1:

période postopératoire précoce

BUT: meilleure vasomotricité, entretien de la trophicité.

MOYENS: contractions isométriques sans résistance péri articulaire, en cas de sidération musculaire, irradiation par synergie d'imitation du membre inférieur controlatéral,

-mobilisation articulaire précoce active aidée,

-rééducation globale avec mobilisation active des chevilles et mouvements respiratoires.

+ PHASE 2 :

VERTICALISATION: de l'ablation des fils: 12° jour à l'appui: 3° mois.

-progressive, bandes élastiques

-béquillage avec cannes canadiennes

-travail statique et dynamique en évitant les mouvements qui mettent en jeu les grands bras de leviers (élévation du membre inférieur jambes tendues)

-balnéothérapie

-bicyclette

-régime alimentaire

+ PHASE 3 :

MISE A L'APPUI COMPLET

-intensification de la musculature et de la mobilisation articulaire

-posture d'extension si besoin

-travail analytique après étude de marche: correction de la rotation externe et de la boiterie de Duchenne par renforcement des stabilisateurs latéraux de la hanche et notamment le moyen fessier ,

-dissociation des ceintures et pas

pelvien,

-kabat

-travail proprioceptif

-activités supérieures de la marche

-conseils d'économie de hanche pour éviter la coxarthrose

## COMPLICATIONS

### 1. ENRAIDISSEMENT OU COXITE LAMINAIRE

survient dans 20 % des cas, complication propre à l'épiphysylyse de façon inattendue dans les mois qui suivent le glissement.

ANATOMO-PATHOLOGIE :

Attaque du cartilage par des bourgeons vasculaires venant du tissu spongieux épiphysaire et de la synoviale articulaire. Le cartilage est progressivement remplacé par un tissu conjonctif non différencié.

PHYSIO PATHOLOGIE

Facteur mécanique: cette complication accompagne les déplacements sévères.

INDICATIONS:

décharge, traction du membre inférieur , rééducation en décoaptation de hanche.

### NECROSE CEPHALIQUE

Complication propre au traitement chirurgical. Elle survient dans les épiphysiolyses aiguës.

ANATOMO-PATHOLOGIE

La rétraction postérieure de la capsule et du périoste appauvrit la quasi totalité de la vascularisation épiphysaire, d'où le

risque de blessure vasculaire et de nécrose fémorale lors des tentatives de réduction brutale du déplacement.

**BILAN CLINIQUE**

douleur de hanche, claudication, limitation des mouvements.

**BILAN PARACLINIQUE :**

**RADIOLOGIE**

densification de l'épiphyse, aspect irrégulier, aplatissement.

**INDICATION:** voir ostéochondrite

## **GENU VARUM, GENU VALGUM**

### **LA QUESTION EST IMPORTANTE**

Les troubles de la croissance des extrémités osseuses du genou sont fréquemment rencontrés lorsque les parents amènent un enfant à consulter pour des troubles de la marche. Parmi les défauts les plus fréquents: genu valgum, genu varum, genu recurvatum, torsion tibiale ou fémorale, nous étudierons plus spécialement les 2 premiers.

### **DEFINITIONS**

LE GENU VALGUM est un trouble de la statique du membre inférieur, caractérisé par une saillie du genou en dedans, correspondant à une diminution de l'angle ouvert en dehors que fait la cuisse sur la jambe.

Souvent bilatéral il réalise une déformation en X avec écartement des chevilles.

LE GENU VARUM est un trouble de la statique du membre inférieur, caractérisé par une saillie des genoux en dehors correspondant à une augmentation de l'angle ouvert en dehors que fait la cuisse sur la jambe.

Souvent bilatéral, il réalise une déformation en parenthèse avec écartement des genoux.

#### **RAPPEL:**

**DYSPLASIE** : Trouble de la croissance osseuse

due à une cause intrinsèque à l'os.

**DYSTROPHIE**: Trouble de la croissance osseuse

secondaire à des facteurs extrinsèques métaboliques ou nutritionnels.

**DYSOSTOSE** : Développement anormal de l'os du à une malformation embryonnaire de l'ectoderme ou du mésoderme.

## **ANATOMO-PATHOLOGIE**

Le genou est l'articulation intermédiaire du membre inférieur reliant la jambe à la cuisse. Il est constitué par la réunion de 2 systèmes articulaires :

- une articulation fémoro-patellaire prenant part à la constitution de l'appareil extenseur du genou.

- un complexe articulaire fémoro-tibial opposant les 2 condyles fémoraux aux 2 cavités glénoïdes du tibia.

Le complexe articulaire fémoro-tibial est formé de 2 compartiments :

interne et externe réalisant une articulation en selle.

La rotule tend normalement à se déplacer du côté externe du fait de l'angulation de l'appareil extenseur.

**L'APPAREIL EXTENSEUR** :  
quadriceps: rectus fémoris, vastus médialis, vastus latéralis, vastus intermédiaire.

L'axe du corps musculaire est oblique en bas et en dedans.

Les muscles fléchisseurs et rotateurs puissants: demi-membraneux, biceps fémoral faibles; couturier, droit interne, jumeaux int. et ext. poplité.

On les regroupe: muscles de la patte d'oie (tripod muscles) ; couturier, droit int. et demi-tendineux muscles ischio-jambiers (hamstrings), biceps fémoral, et semi-membraneux.

Ils sont tous rotateurs internes sauf le biceps fémoral qui est rotateur externe.

## **PHYSIO PATHOLOGIE**

Un genou normal est en valgus physiologique, un peu plus important chez la femme pour compenser l'élargissement du bassin. En appui monopodal, la verticale abaissée du centre de gravité du corps gauche passe nécessairement par le centre de l'articulation tibio-tarsienne. Le vecteur P au niveau du genou tend à faire

basculer le genou vers l'intérieur et à surcharger le compartiment interne. L'action du poids P est équilibrée par un hauban externe: la bandelette de Maissiat ou tenseur du fascia lata qui exerce une force F de sens opposé. La résultante R des forces F et P passe entre le centre des 2 surfaces articulaires et les contraintes de pression sont réparties également sur les 2 glènes tibiales.

#### SI LE GENOU EST EN VARUS

Le vecteur P passe en dedans de l'articulation du genou. Pour maintenir l'équilibre, le fascia lata est fortement sollicité avec augmentation de la force F et de l'ensemble des contraintes de pression. La résultante R se déplace en dedans vers le compartiment interne et les contraintes de pression sont ajoutées à ce niveau.

#### SI LE GENOU EST EN VALGUS PEU IMPORTANT

Le vecteur p passe par le massif des épineuses tibiales. Le système articulaire se maintient en équilibre, les contraintes de pression sont faibles et réparties également sur les 2 glènes tibiales.

#### SI LE VALGUS EST IMPORTANT

Le vecteur p passe par le compartiment externe ou même en dehors de l'articulation. Les contraintes sont majorées sur la glène externe. La résultante R est déplacée vers le compartiment externe.

Des anomalies de la torsion du squelette jambier peuvent coexister avec un genu valgum ou varum. C'est une torsion dans le plan frontal qui amène les malléoles sur un plan différent. Chez le fœtus, la malléole int. est en arrière de la malléole ext. soit une rotation interne du squelette jambier. A la naissance les malléoles sont dans un même plan. Après la naissance, la détorsion se poursuit et la malléole ext. est en arrière de la

malléole int. provoquant une rotation ext. du squelette jambier de 20°.

La persistance d'une torsion int. Est souvent associée à un genu varum, une torsion ext.. à un genu valgum.

#### LA LOI DE DELPECH (1828)

Toute hyper pression sur un cartilage de croissance ralentit la croissance à ce niveau, toute diminution de pression sur un segment de ce cartilage augmente son activité. Donc toute hyperpression provoquée sur le compartiment interne (varus) et sur le compartiment externe (valgus) aura une répercussion sur la croissance osseuse.

### **ETIOLOGIE**

#### **INTERROGATOIRE**

##### 1. LES DEFORMATIONS DE LA PREMIERE ENFANCE

La plupart du temps elles sont essentielles, les variations physiologiques en valgus ou en varus à l'âge de 2 ans ont tendance à régresser à l'âge de 4 ans. Le valgus s'explique par l'hypertrophie fémorale interne portant sur le condyle et la zone métaphyso-diaphysaire, car le compartiment fémoral interne reçoit sa vascularisation avant le compartiment externe. Certaines déformations ne regresseront pas spontanément Soit parce qu'elles sont trop accentuées, soit par rétraction du ligament latéral externe. Un léger varus est physiologique jusqu'à l'âge de 3 ans. Souvent plus apparent que réel en raison de la répartition du panicule adipeux. Il peut-être aggravé par un arrêt de la détorsion du squelette jambier ou une torsion tibiale.

LE RACHITISME avec ses autres atteintes: nouures, déformations thoraciques, crâniennes, abdomen volumineux, bandes métaphysaires

irrégulières et retard d'apparition des noyau d'ossification, est beaucoup moins fréquent de nos jours du fait de sa prévention systématique.

CERTAINES POSTURES favorisent l'apparition d'un genu-valgum : position couchée à plat ventre, pieds en rotation externe. Le genu-varum est favorisé par des couches trop volumineuses entre les cuisses, ou la position assise en tailleur .

## 2. LES DEFORMATIONS DE LA SECONDE ENFANCE

-accroissement d'une déviation préexistante au cours d'une brusque poussée de croissance.

-dysplasie épiphysaire maladie de BLOUNT (ostéochondrite du condyle interne du tibia entre 10 et 14 ans provoquant un genu-varum)

-lésions osseuses de voisinage : épiphysite hypertrophiante du condyle interne provoquant un genu valgum

-stérilisation d'un segment du cartilage de conjugaison: infectieuse, traumatique, radiations ionisantes

-dystrophies épiphysaires

DANS TOUS LES CAS ON RECHERCHERA LES FACTEURS FAVORISANTS.

-facteur familial d'hyperlaxité

-excès de poids

-marche précoce

-valgus de l'arrière pied pour les genu-valgum

-hypotonie: parfois, adiposo-génital

-fatigue anormale

-chutes répétées.

## **BILAN CLINIQUE**

Les 3 temps principaux sont l'examen debout en charge, en décubitus dorsal et lors de la marche .

### **1. INSPECTION DEBOUT EN CHARGE**

De face comme de dos, on fait joindre les 2 membres inférieurs. Dans le cas du

genu valgum, l'espace intercondylien est nul, et l'on mesure alors, l'espace inter malléolaire interne. Dans le cas du genu-varum, les 2 malléoles sont jointes, et l'on mesure l'espace inter-condylien interne. De profil, l'axe de la cuisse et de la jambe sont dans le prolongement l'un et l'autre, toutefois, chez l'enfant et les sujets laxes, il existe souvent un léger recurvatum, ces 2 axes formant entre eux un angle ouvert en avant.

## **2. EXAMEN ASSIS**

L'importance de la déformation est également appréciée par la mesure de l'écart inter-malléolaire. On saisit les chevilles de manière à porter les rotules au zénith.

On apprécie la réductibilité en amenant les genoux au contact et en mesurant à nouveau l'espace inter-malléolaire.

## **3. EXAMEN EN DECUBITUS DORSAL**

L'enfant est couché, condyles ou malléoles au contact, rotules regardant le zénith. Dans cette position, on apprécie mieux avec le goniomètre le degré de l'angle formé par la cuisse et la jambe. Cette position est celle de l'examen DYNAMIQUE avec mesure des amplitudes articulaires, d'appréciation de la laxité ligamentaire, de la réductibilité des troubles lors de l'extension complète, ou à différents stades de la flexion.

## **4. EXAMEN DE LA MARCHÉ**

Pour éviter l'accrochage du genou lors du genu-valgum, l'enfant va écarter les cuisses, ou marcher en fauchant, ou marcher en flexion, ce qui diminue le valgus. La marche du genu-varum sera disgracieuse, maladroite, avec dandinement. Des compensations se réalisent avec abduction de la hanche et pieds plats valgus. On appréciera également la tendance à la luxation externe de la rotule (genu-valgum}.

**BILAN MEDICAL GENERAL**

- rachitisme
- hyperlaxité
- hypotonie
- paralysies. ..

**BILAN PARACLINIQUE****1. RADIOLOGIQUE**

2 membres inférieurs en totalité de face pour apprécier la conformation, osseuse du fémur et du tibia.

- angulation des 2 os (physiologique de 2 à 10°)
- incurvation métaphysaire
- développement des condyles
- position de la rotule
- valgus de la cheville ou de la hanche
- Signes de rachitisme
- Signes d'ostéochondrite (maladie de BLOUNT).

**2. BIOLOGIQUE**

Persistance d'un rachitisme avec augmentation des phosphatases alcalines.

**BILAN SOCIOPROFESSIONNEL**

L'aspect esthétique n'est pas à négliger et les adolescents n'aiment pas être appelés "cagneux" par leurs camarades.

**PRONOSTIC EVOLUTIF**

Les troubles statiques des membres inférieurs favorisent l'apparition de chondropathies et d'arthrose au niveau du genou.

Dans la première enfance, genu varum, et petit genu valgum ont un bon pronostic, mais imposent toujours une surveillance régulière et parfois un traitement conservateur.

A l'adolescence pour le genu valgum, 8 cm d'E.I.M est la limite du traitement conservateur. Pour le genu varum, on

aboutit beaucoup plus facilement à l'intervention.

**TRAITEMENT MEDICAMENTEUX**

C'est celui du rachitisme: vitamine D.

**TRAITEMENT CHIRURGICAL**

On distingue 2 types d'intervention :

**1. AGRAFAGE DES EPIPHYSES FERTILES**

(tables pour calculer la croissance osseuse).

**2. OSTEOTOMIES LINEAIRES OU CUNEIFORMES**

- sur le fémur en cas de genu valgum
  - sur le tibia en cas de genu varum
- Elle respectent toujours le cartilage conjugal (ostéotomies sus condyliennes)

**TRAITEMENT PHYSIQUE****CONSERVATEUR**

BUT: rectifier les axes du membre inférieur

PRINCIPES: en varus on décharge le compartiment interne, en valgus le compartiment externe.

On joue au niveau de l'articulation la loi de DELPECH, et lorsque l'on corrige le genu valgum, le compartiment externe tend à se combler .

MOYENS:

**1. CONSEILS**

Pour le genu valgum: éviter la surcharge en station debout prolongée, éviter l'accroupissement en écartant les jambes, préférer le tailleur et la marche sur le bord externe des pieds, la bicyclette trop petite force à déjeter les genoux en dehors, le crawl tonifie les muscles de la jambe par battement des pieds.



Pour le genu varum: éviter les couches volumineuses, éviter la position en tailleur, préférer l'accroupissement en écartant les jambes, préférer la position à plat ventre, jambes et pieds en rotation externe.

## 2. ORTHESES

Semelles pour pieds plats valgus avec coin varisant surélevant le bord interne du pied et contribuant à déjeter le genou en dehors (déjà utilisé par Ambroise Paré).

On utilise un coin valgisant pour le genu varum.

Appareil de BRISARD comportant une embrasse crurale et jambière reliées par un tendeur externe écartant les 2 segments dans le cas du genu-valgum.

On peut adjoindre un bottillon solidaire de l'embrasse jambière qui empêche la torsion de la jambe.

## 3. PLÂTRES

Circulaires, ou le plus souvent des gouttières plâtrées nocturnes en correction maximale. on pourra adjoindre à ces plâtres une chambre libre, ou un caoutchouc mou de compression.

4. RAYONNEMENTS ULTRAVIOLETS  
ils favorisent le métabolisme du calcium dans le rachitisme.

## 5. Assouplissements

Ne sont utilisés que lorsqu'il existe des rétractions ligamentaires, il ne faut en aucun cas augmenter l'hyperlaxité.

## 6. MUSCULATION

Elle se fera contre résistance progressivement maximum, en rotation externe dans le genu varum, en rotation interne dans le genu-valgum.

## **INDICATIONS**

Dans tous les cas conseils.

Les indications chirurgicales sont plus fréquentes pour le genu varum que pour le genu valgum. Elles sont toujours rares.

L'âge d'élection est de 10 à 15 ans. L'E.I.M. de 8 à 13 ans. Dans la première enfance, cales internes ou externes et gouttières plâtrées nocturnes sont le plus souvent utilisées. Le tricycle qui évite la marche est l'élément essentiel de la rééducation du nourrisson gros et hypotonique.